

Opleiding Spreekuur Ondersteuner

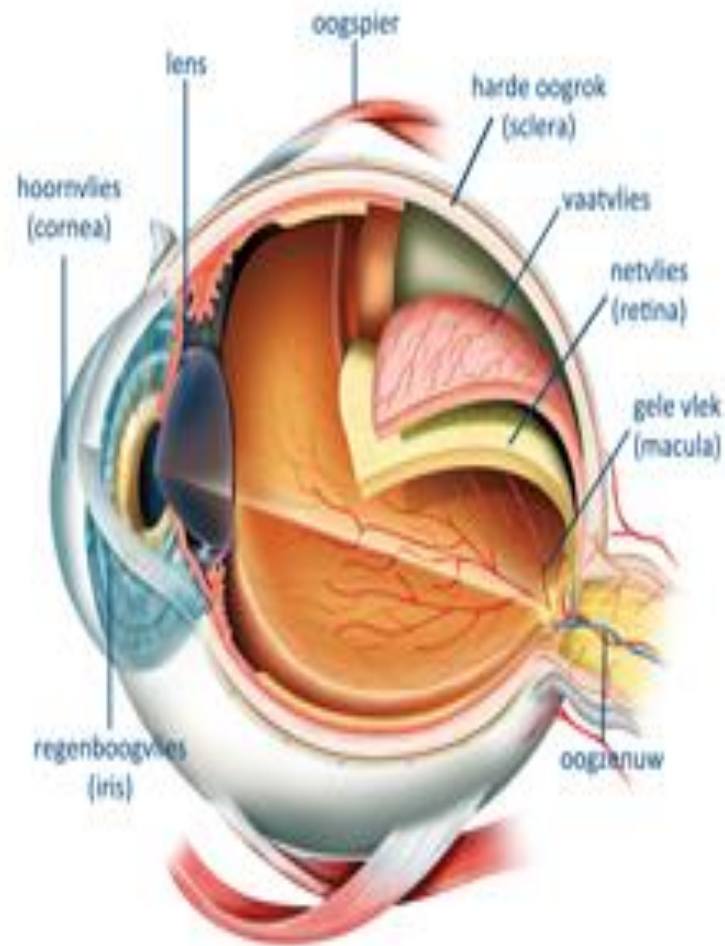
Oogklachten

Door Stefaan Blondelle

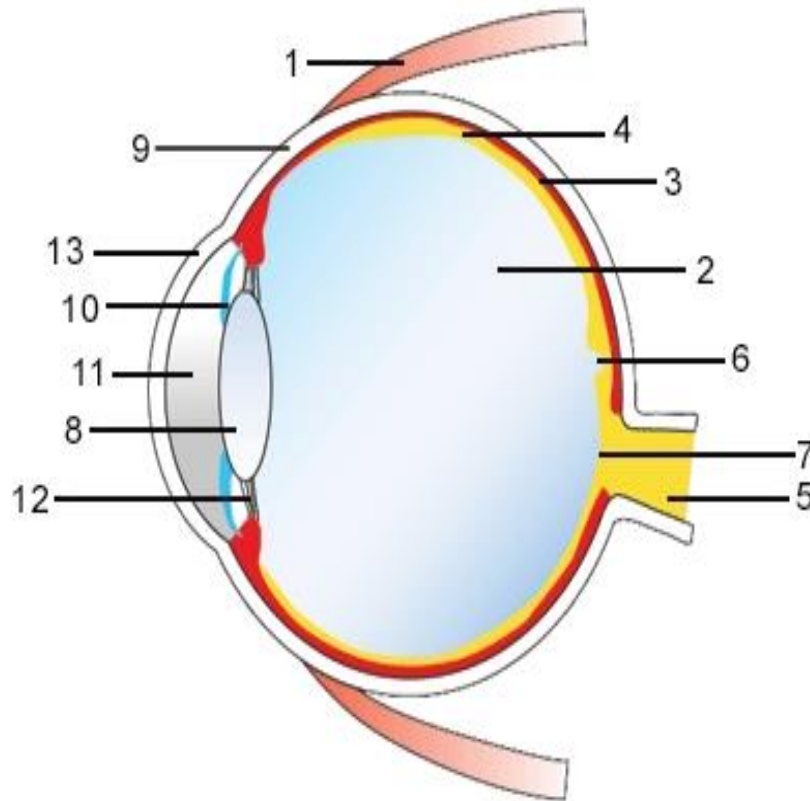
het oog

- Lasogen
- Conjunctivitis
- Blefaritis
- Hordeolum
- Corpus alienum

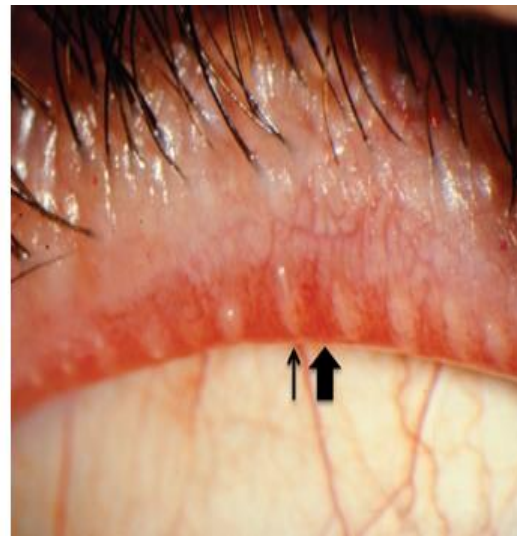
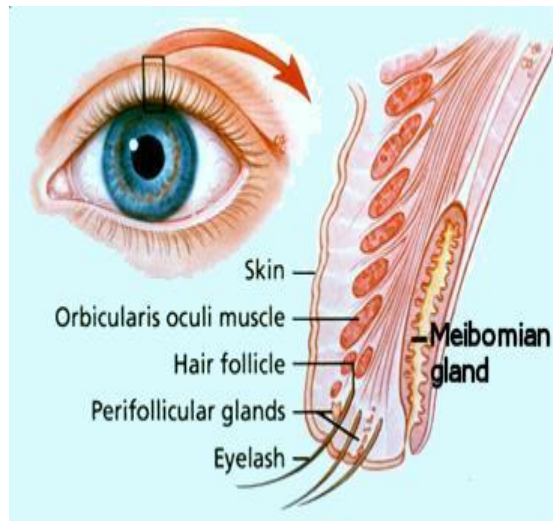
Het oog: anatomie



Het oog: anatomie



Het oog: anatomie



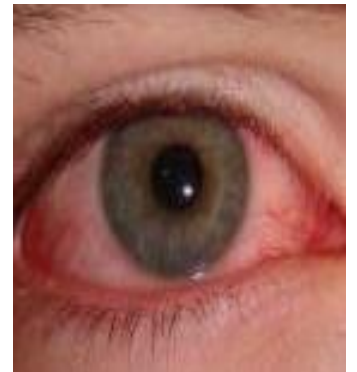1. lasogen

- Definitie: lasogen/sneeuwblindheid/keratitis foto-elektrica

pijnlijke, branderige, lichtschuwe ogen
tgv overmatige blootstelling aan UV.

Ontstaan binnen 8-12u na blootstelling

Verdwenen binnen de 24u.



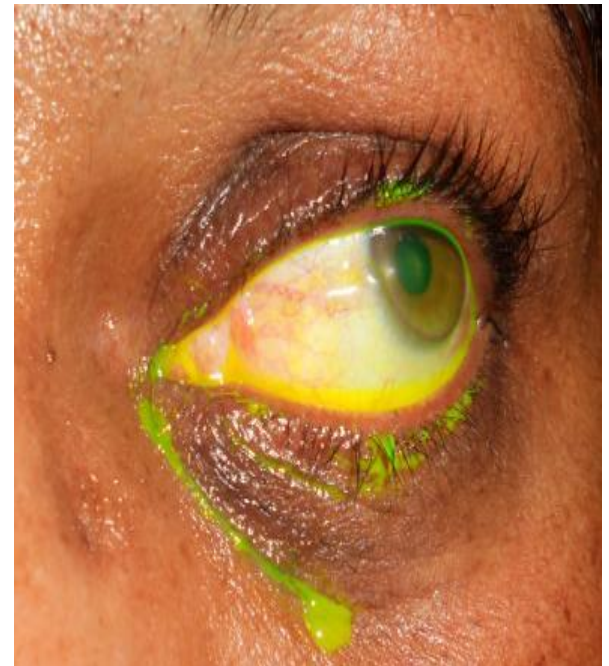
lasogen

- Anamnese:
 - toedracht en verloop
 - pijn, fotofobie, corpus alienumgevoel
 - last beide ogen
 - contactlenzen?



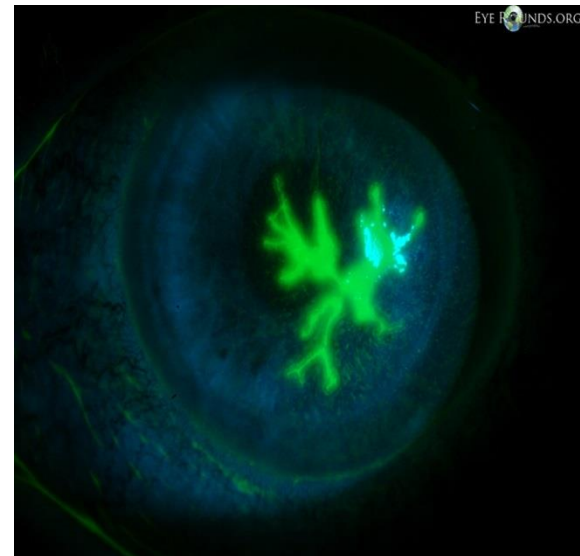
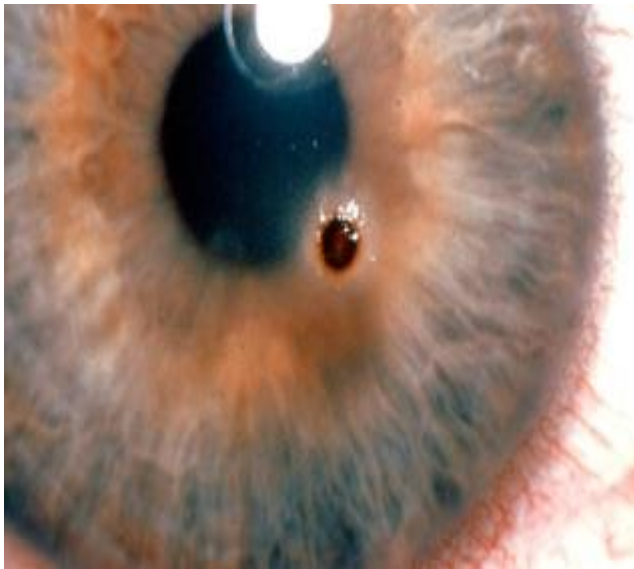lasogen

- Onderzoek:
 - fluoresceïne: spikkelpatroon cornea
 - visusonderzoek.
 - evt. druppel oxybuprocaine



lasogen

- Valkuilen:
 - corpus alienum
 - herpes keratitis



lasogen

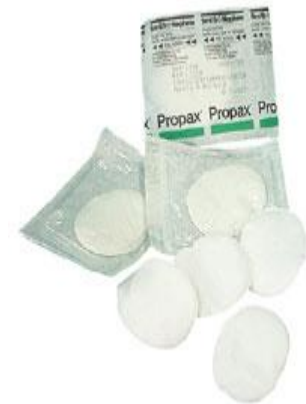- Beleid:

- eenmalig oxybuprocaine, (niet meegeven!!!)
- revisie 24u, tenzij volledig verdwenen
- uitleg dat het zeer veel pijn doet
- zonodig pijnstilling
- adviezen ter preventie
- oogzalf minimaal 1 nacht.



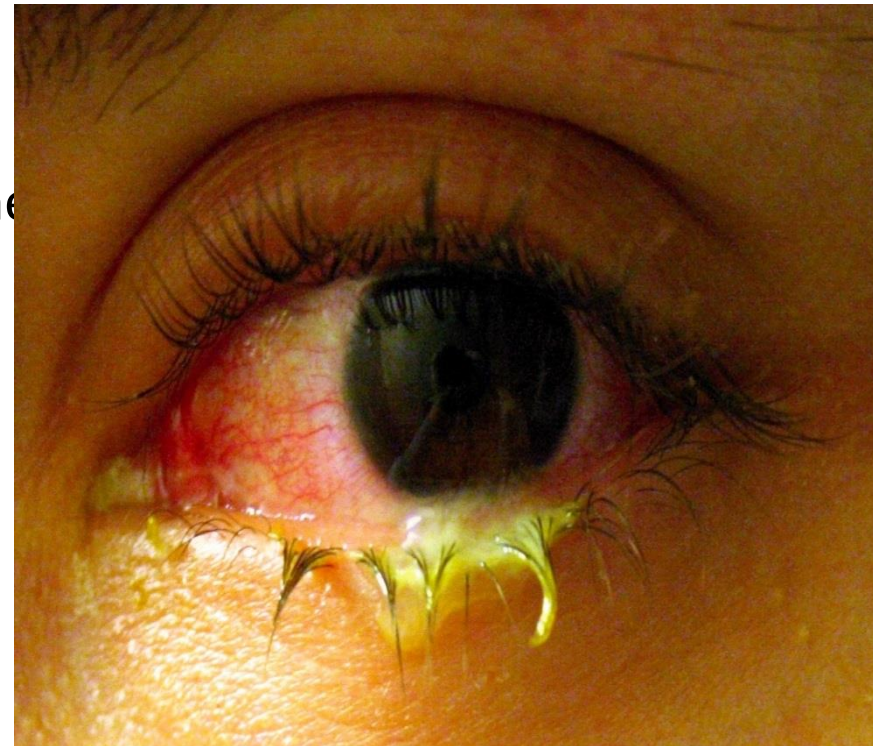lasogen

- Aanleggen oogzalfverband:
 - 2 zachte eyepads, de 1^e dubbelvouwen op gesloten oog
 - daarna 4 pleisters van voorhoofd naar wang strak vastplakken
 - als het goed zit, kan patiënt niet knipperen.



2. Conjunctivitis: (pusoog)

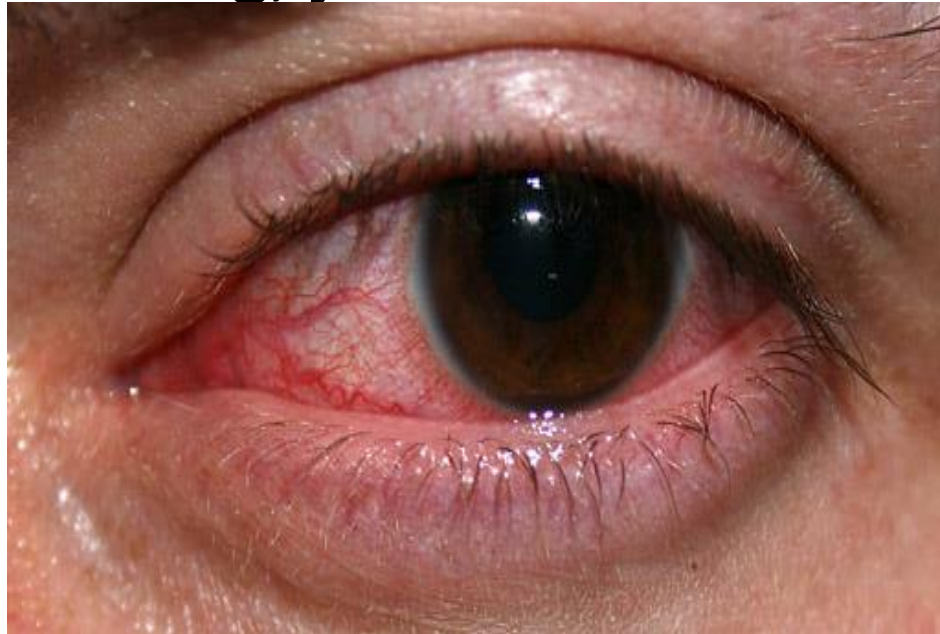- Anamnese:
 - toedracht en verloop
 - 1 of beide ogen?
 - pijn? (meestal viraal)
 - jeuk? (meestal allergisch)
 - tranenvloed? (meestal viraal)
 - rhinitis? (meestal allergisch)
 - groen/gele korsten s morgens? (me)
 - acute visusdaling?
 - lichtschuwheid?
 - oogtrauma?
 - contactlenzen?
 - allergie?hooikoorts?



2. conjunctivitis

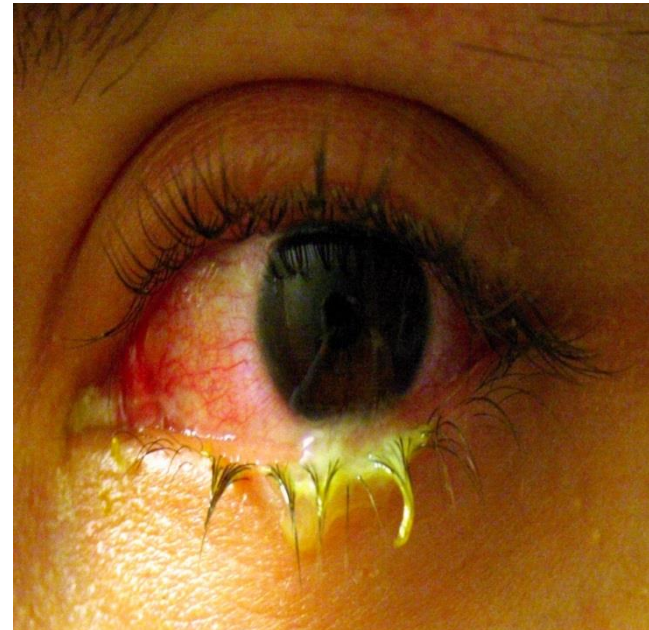- Definitie:

ontsteking van het bindvlies van het oog, gepaard gaande met roodheid, branderigheid, afscheiding, jeuk en tranenvloed.



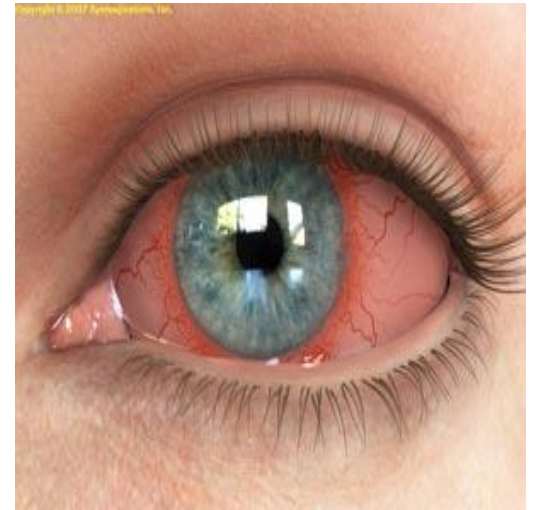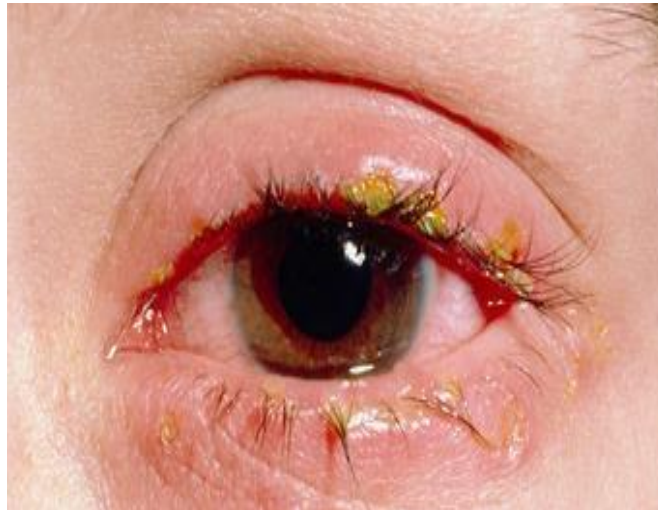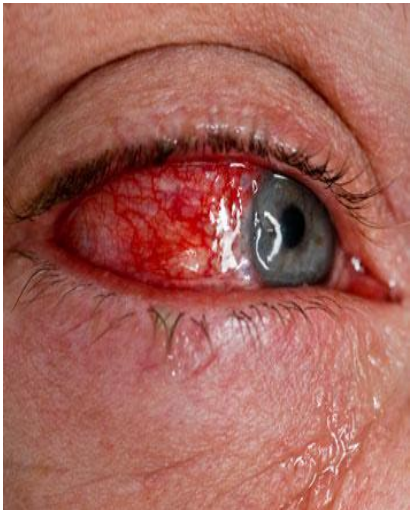conjunctivitis

- Oorzaken:
 - viraal (meestal)
 - bacterieel
 - allergisch
 - bij complicatie van blefaritis
 - contactlenzen



conjunctivitis

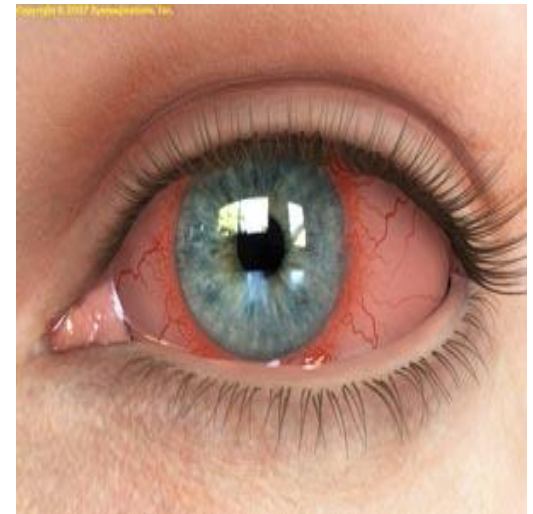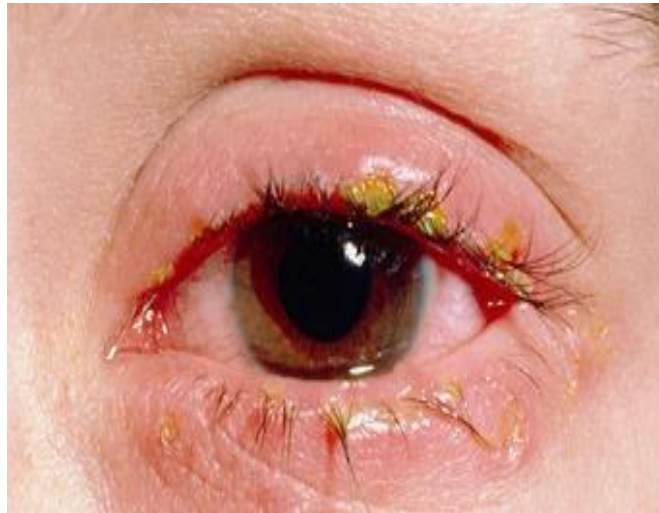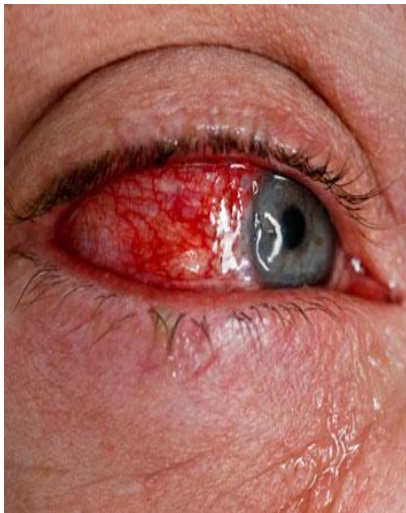- Onderzoek:
 - inspectie cornea en conjunctiva
 - visuscontrole
 - bij twijfel kleuring met fluoresceïne



Differentieel diagnose

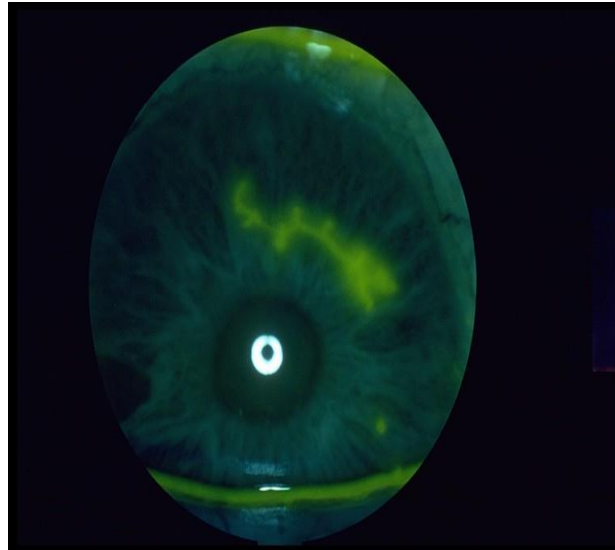
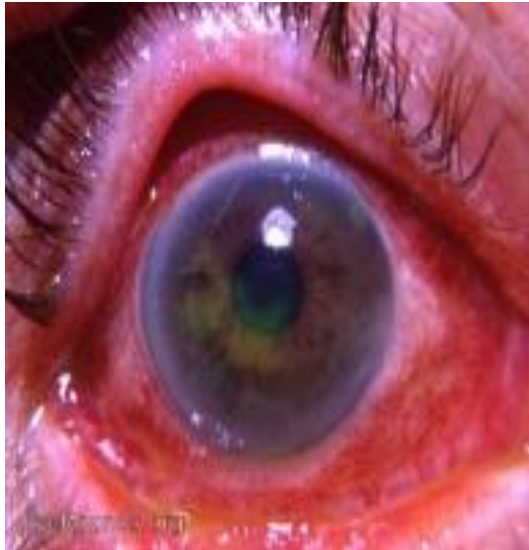
Conjunctivitis
uveitis

blefaritis



conjunctivitis

- Valkuilen:
 - herpes keratitis



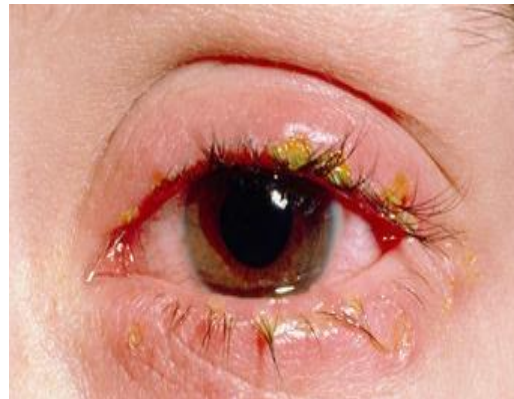conjunctivitis: beleid

- virale conjunctivitis: - advies
- zonodig spoelen met kraanwater
- Bacteriele conjunctivitis: chloramphenicol oogzalf
- Allergische conjunctivitis: antihistaminicum tabl, of oogdruppels
- Contactlenzen: uitlaten

3. blefaritis

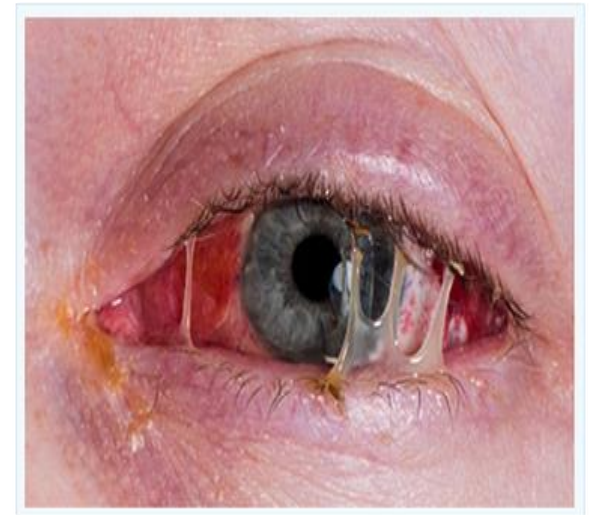
- Definitie:

chronisch recidiverende ontsteking
ooglidrand van beide ogen, tgv staphylococcus
aureus



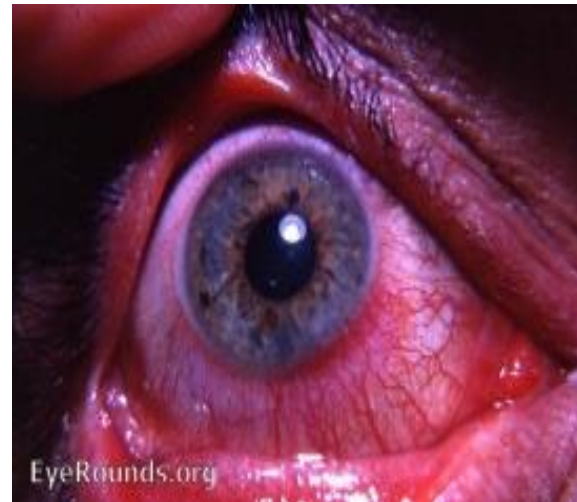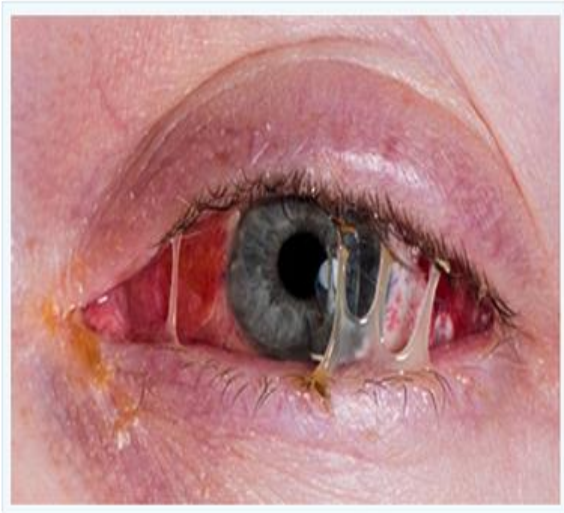blefaritis

- Anamnese:
 - hoe lang last?
 - eerder gehad?
- Onderzoek:
 - rode ooglidranden
 - schilfering oogleden
 - aan elkaar gekoekte wimpers
 - ulcera en korstjes
 - soms blefaroconjunctivitis

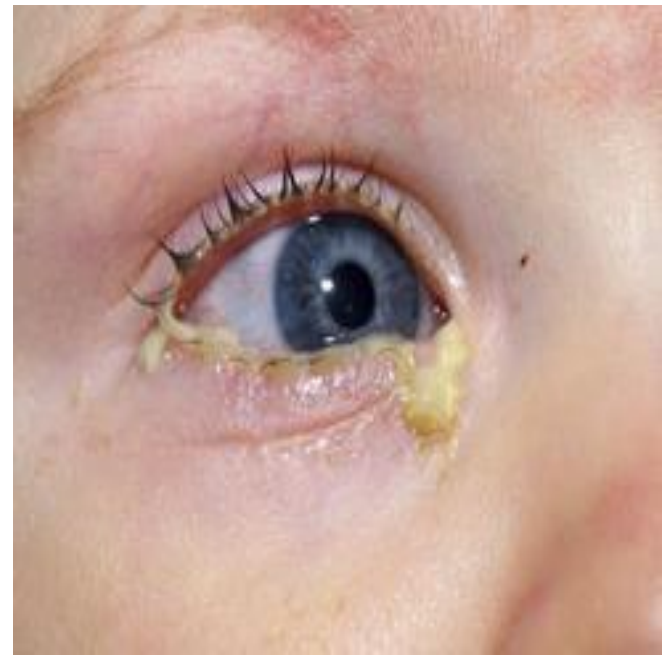

blefaritis

- Valkuil:
 - conjunctivitis
 - keratitis



blefaritis



- Beleid:

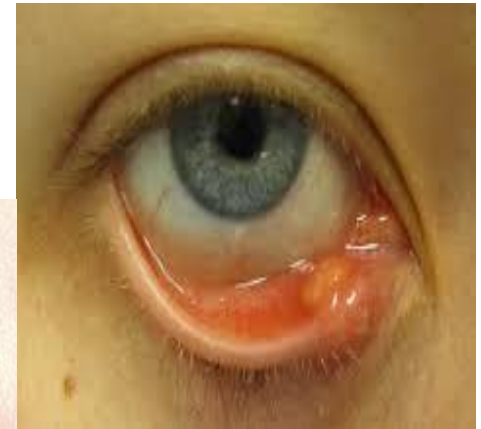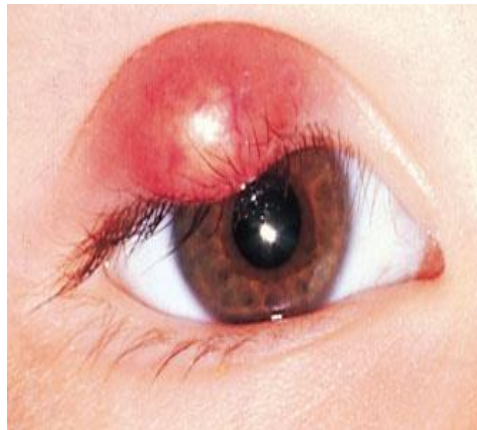- reinigen met lauw water
 - eventueel babyshampoo
 - oogzalf bij tekenen van infectie
- ooglidranden
- aanraken van de oogleden zoveel mogelijk vermijden.
 - chronisch recidiverend karakter uitleggen

4. hordeolum

- Definitie:

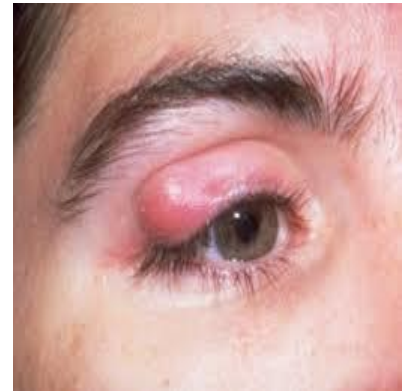furunkelachtige acute ontsteking van het ooglid, uitgaande van de klier van Zeis / Meibom.

Hordeoum internum
hordeolum externum.



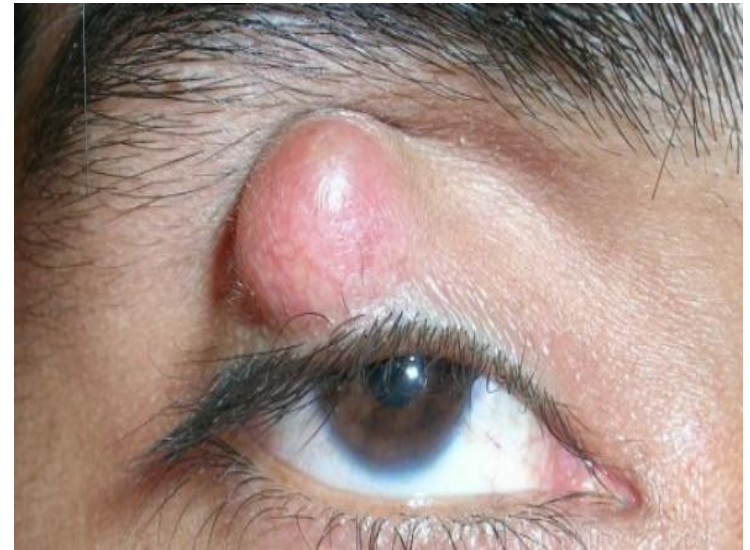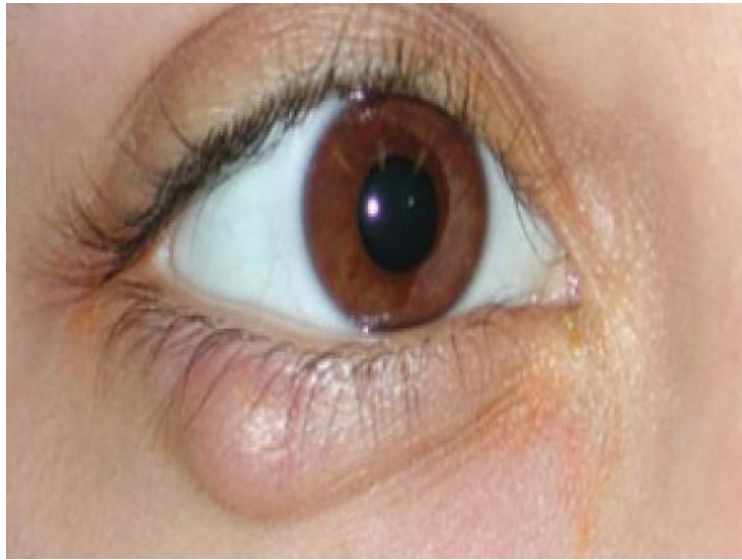
hordeolum

- Anamnese:
 - hoe lang bestaat ontsteking?
 - 1^e keer?
- Onderzoek:
 - rode zwelling in ooglidrand
 - pijnlijk bij palpatie met wattestokje
 - soms aanwezigheid etterkopje



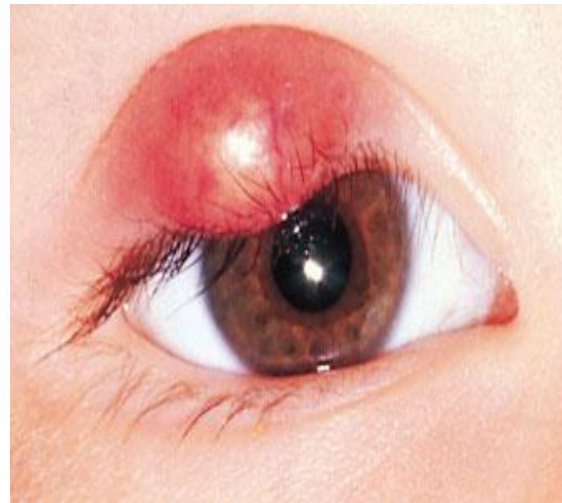hordeolum

- Differentieel diagnose: chalazion



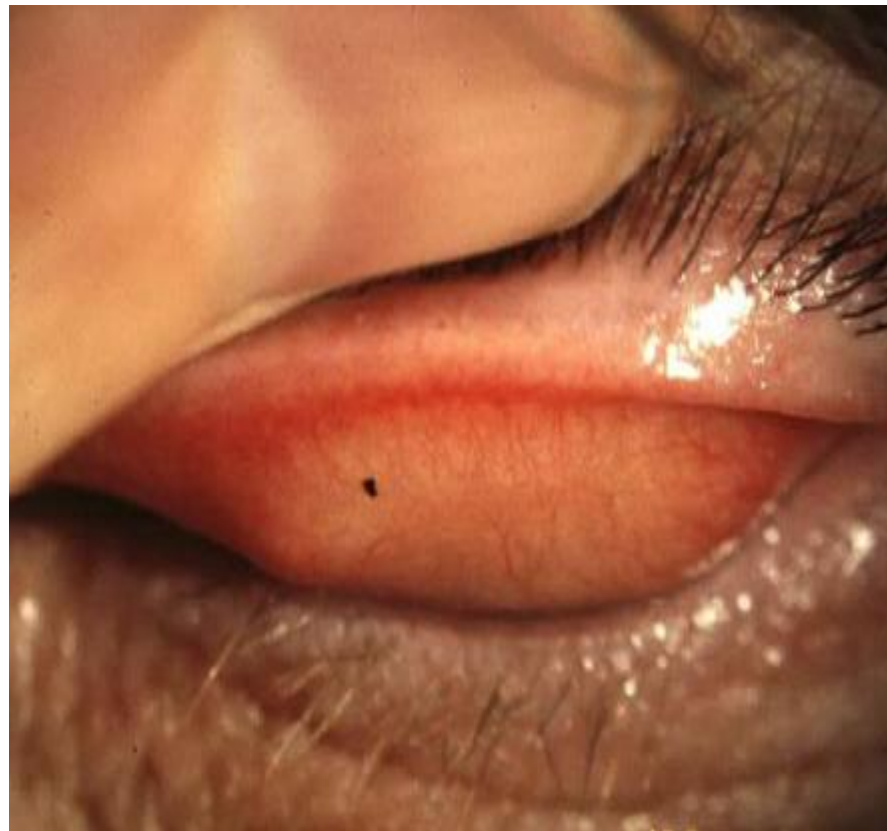Hordeolum: beleid

- afdekken met warm, nat compres ter rijping
- evt. incisie indien geen spontane perforatie.
(loodrecht)
- operatie



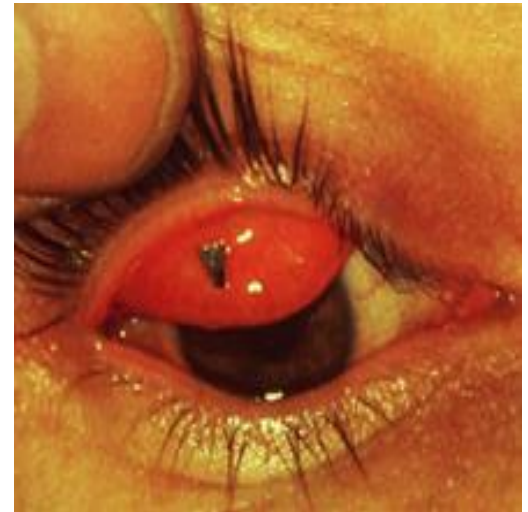5. Corpus alienum

- Anamnese:
 - toedracht en verloop
 - oorzaak
 - visus



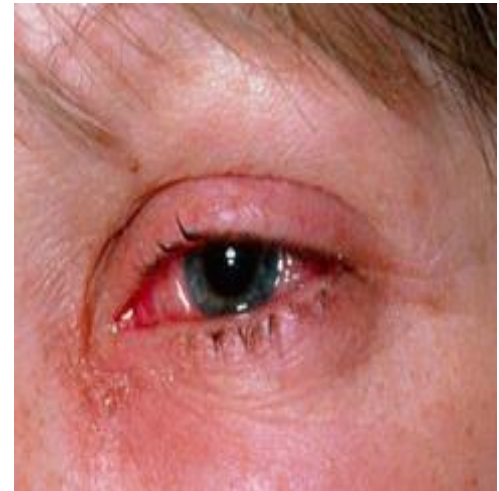
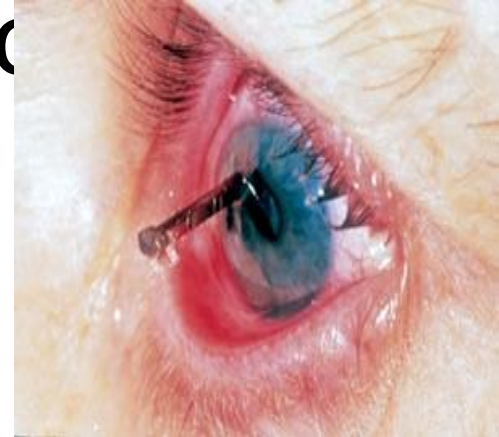Corpus alienum oog

- Onderzoek:
 - inspectie, evt. na lokaal anestheticum bij blefarospasme
 - inspectie na omklappen ooglid
 - kleuring conjunctiva
 - visus onderzoek



Corpus alienum c

- Valkuilen:
 - perforatie
 - thermisch of chemisch letsel
 - stomp trauma (squashbal)



Corpus alienum oog: beleid

- Zelf verwijderen
- Corpus alienum op cornea: verwijderen met (vochtig) wattestokje
- Corneabeschadiging: oogzalfverband
- Loog/zuur in oog: half uur goed uitspoelen met kraanwater, daarna consult huisarts
- Zeep/chloor in oog: 10 minuten uitspoelen met kraanwater